

## Установление половой неприкосновенности (девственности)

Необходимость проведения таких экспертиз чаще всего возникает в случаях расследования половых преступлений по поводу попытки изнасилования, полового сношения с лицом, не достигшим половой зрелости, указания на сожительство несовершеннолетних, не достигших половой зрелости, преступлений против достоинства граждан — клеветы, оскорбления.

Девственность характеризуется оволосением больших половых губ на всем протяжении, значительной толщиной и упругостью больших половых губ, прикрывающих малые и закрывающих половую щель, розовым цветом слизистой оболочки малых половых губ и преддверия влагалища, узостью и хорошо выраженной поперечной складчатостью влагалища, степенью выраженности его сводов, анатомической целостью девственной плевы, наличием кольца сокращения, упругостью молочных желез, их хорошим развитием, полушаровидной формой (рис. 300), розово-коричневым цветом околососковых кружков, хорошим развитием мышц брюшного пресса.

Главными признаками девственности считается анатомическая целость девственной плевы, разрывающейся при первом половом сношении у лиц женского пола и наличия «кольца сокращения». Сочетание перечисленных признаков дает право высказаться о том, что половые органы находятся в дев-

ственном состоянии. Однако не все из признаков постоянны. Они зависят от возраста, упитанности, соблюдения гигиенических правил, заболеваний в области наружных половых органов, врожденных особенностей организма, работы, ношения той или иной одежды и др. Эти признаки могут сохраняться как у женщин интенсивно и много лет живущих половой жизнью, так и отсутствовать у девственниц.

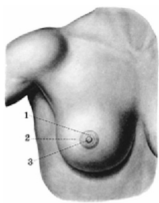


Рис. 300. Женская грудь:  
1 — околососковый кружок;  
2 — молочная железа;  
3 — сосок